押题密卷一

第二单元

A1型题

1.答案：D

解析:1.许多细菌可产生相同的毒性因子，降低宿主抵抗力。但Aa是唯一能分泌白细胞毒素的细菌。白细胞毒素可损伤牙龈内和外周血中的多形核白细胞、单核细胞和淋巴细胞的细胞膜，导致细胞死亡，释放溶酶体酶，进一步造成牙周组织的破坏。白细胞毒素被认为是Aa毒性的一个最重要的决定因子，它使Aa对抗宿主的防御功能增强。

2.答案：C

解析:2.牙周炎与牙龈炎相鉴别，最根本的标志是结合上皮根方迁移，形成附着丧失。因此本题的最佳答案为C。

3.答案：D

解析:3.增生性龈炎的直接病因是牙菌斑。牙石、不良修复体、不良卫生习惯及龋洞仅仅属于局部促进因素，因此本题的正确答案为D。

4.答案：B

解析:4.金属成品冠修复法适用于牙体缺损范围广、难以获得抗力形和固位形者；牙颈部龋蚀致窝洞已无法制备龈壁者；一个牙有多个牙面龋者；牙釉质发育不全牙或部分冠折牙；龋病活跃性强，易发生继发龋者；以及在间隙保持器中作固位体。因此本题的正确答案为B。

5.答案：B

解析:5.获得性免疫缺陷综合征是由人类免疫缺陷病毒感染引起，该病毒属于反转录病毒科的慢病毒，病毒体圆柱状的核心为两条正极性的单链RNA借氢键在5’-末端连接而成，携带有RNA反转录酶、核衣壳蛋白，是一种RNA病毒。

6.答案：D

解析:6.急性牙周脓肿的治疗原则是止痛、防止感染扩散以及使脓液引流。当脓液形成，出现波动时，可根据脓肿部位及表面黏膜的厚薄，选择从牙周袋内或牙龈表面引流。但尚未出现波动感时，过早切开引流会造成伤口出血过多和疼痛。急性牙周脓肿只去除大块龈上牙石，不宜做彻底的龈上洁治，以免感染扩散。

7.答案：D

解析:7.青春期龈炎的主要病因是牙菌斑。青春期少年经常由于口呼吸习惯、牙齿排列不齐、乳恒牙更替、戴矫治器等，造成牙齿不易清洁，导致菌斑滞留，引起牙龈炎。目前尚无磨牙症与青春期龈炎有关的相关结论，因此本题的正确答案为D。

8.答案：B

解析:8.女性患者牙龈自动出血伴牙龈疼痛、腐败性口臭3天，未发热。检查：龈缘呈虫蚀状，表面覆盖坏死假膜。最符合急性坏死性溃疡性龈炎的典型表现，疱疹性龈口炎一般有全身症状，且有疱疹的表现

没有典型的龈缘呈虫蚀状。因此本题的正确答案为B。

9.答案：E

解析:9.坏死性龈口炎的主要病原体是奋森螺旋体和梭形杆菌，其牙龈边缘及龈乳头顶端出现坏死，表现为火山口状或虫蚀状，牙龈充血水肿，触之易出血，并具有特异性腐败恶臭。根据本例中特征性的临床表现，最可能的诊断是坏死性龈口炎。

10.答案：D

解析:10.梅毒根据传染途径的不同可分为获得性（后天）梅毒和胎传（先天）梅毒，又可根据病程的长短分为早期梅毒和晚期梅毒，获得性梅毒还可以分为一期梅毒、二期梅毒和三期梅毒（晚期获得性梅毒）。早期胎传梅毒经过与获得性梅毒相似，但不发生硬下疳；晚期胎传梅毒多在2岁以后发病，到13～14岁才有多种症状相继出现，标志性损害有哈钦森牙和桑葚牙。哈钦森牙表现在切牙，这种切牙的切缘比牙颈部狭窄，切缘中央有半月形缺陷，切牙之间有较大空隙；桑葚牙表现在第一恒磨牙，第一恒磨牙的牙尖皱缩，牙尖向中央偏斜，牙釉质呈多个不规则的小结节

和坑窝凹陷，散在于咬合面处。

11.答案：D

解析:11.妊娠期龈炎最根本的病因是牙菌斑，而不是牙石、不良修复体、不良卫生习惯和妊娠等促进因素，只是妊娠时性激素水平的变化，导致牙龈对局部刺激的反应加强。因此本题的正确答案为D。

12.答案：D

解析:12.急性多发性龈脓肿的发病特点是多发于春、秋两季，多数病例起病急骤，大多有前驱症状及患病前多有全口性的慢性牙龈炎症。但是一般主要发生于青壮年男性。因此本题的正确答案为D。

13.答案：E

解析:13.金属成品冠修复法的优点是牙体制备所去除的组织较少；较易恢复牙冠解剖外形、近远中径和功能；操作比较简单。成品冠较薄易磨损是缺点之一。因此本题的正确答案为E。

14.答案：B

解析:14.白血病牙龈病损的主要病因是末梢血中的幼稚白细胞在牙龈组织内大量浸润积聚，致使牙龈肿大，而并非牙龈结缔组织本身的增生。继而由于牙龈肿胀、出血，口内自洁作用差，使牙菌斑大量堆积，加重牙龈炎症。

15.答案：D

解析:15.该题是基础理论理解记忆题，考生应熟悉各种保持器的适应证，远中导板间隙保持器适用于第二乳磨牙早失、第一恒磨牙尚未萌出或正在萌出中。

16.答案：A

解析:16.颊舌面制备时，应注意颊面近颈部1/3处特别隆起，此处应较多地切削，但应掌握适度，以免使牙体与成品冠间的空隙过大。因此本题的正确答案为A。

17.答案：D

解析:17.组织病理学表现中，口腔白斑病与口腔扁平苔藓相比角化层较厚，粒细胞较明显、棘细胞层较肥厚；口腔扁平苔藓基底细胞层液化变性，基底膜界限不清，有时可见上皮下水疱，而口腔白斑病没有上述表现；口腔扁平苔藓在固有层可见密集的淋巴细胞呈带状浸润，而口腔白斑病在固有层和黏膜下层可见淋巴细胞与浆细胞散在分布；与口腔扁平苔藓相比，口腔白斑病出现上皮异常增生的情况较多

18.答案：D

解析:18.本题老的知识点是急性牙髓炎的诊断。患者右上后牙咬物痛已有2个月之久。1日来又出现“持续跳痛”并放散到右侧头额部等急性牙髓炎的表现。“带冷水瓶来就诊”提示牙痛可由体温热引起，必须不断用冷水缓解牙痛。这些都是典型的急性化脓性牙髓炎的临床表现，诊断应是急性化脓性牙髓炎。病历未提示诊断其他类型牙髓炎和根尖周炎的依据。因此标准答案为D，其他选项均为干扰答案。

19.答案：C

解析:19.妊娠期龈炎龈下菌斑中的优势菌为中间普氏菌，该菌的数量及比例随妊娠月份和血中黄体酮水平的升高而变化。因此本题的正确答案为C。

20.答案：E

解析:无

21.答案：D

解析:无

22.答案：E

解析:22.本题主要考查牙周手术的适应证。牙折裂达龈下，断端与牙槽嵴顶平齐，破坏了正常的生物学宽度。如全冠修复，应考虑E选项。行牙冠延长术，暴露健康的牙齿结构，重建生物学宽度。如果只作牙龈切除术（选项A），不去除部分牙槽嵴，则往往会在术后修复体尚未完成时牙龈又重新生长至术前水平，或在修复体完成后出现牙龈增生、红肿、溢脓等炎症表现及牙槽骨吸收，这种现象的出现就是由于单纯切

除牙龈不能满足生物学宽度的要求所致。

23.答案：B

解析:23.急性假膜型念珠菌性口炎好发于新生儿，好发部位为颊、舌、软腭及唇，损害区黏膜充血，可见散在的色白如雪的柔软小斑点；慢性肥厚型念珠菌性口炎可见于颊黏膜、舌背及腭部，由于菌丝深入黏膜或皮肤的内部，而表层的假膜与上皮层附着紧密，不易脱落；慢性红斑型念珠菌性口炎损害部位常在上颌义齿腭侧面接触之腭、龈黏膜，黏膜呈亮红色水肿，或有黄白色的条索状或斑点状假膜；慢性黏膜皮肤念珠菌病的病变范围涉及口腔黏膜、皮肤及甲床，首先表现的症状往往是长期不愈或反复发作的鹅口疮和口角炎，继而在头面部和四肢发生红斑状脱屑皮疹、甲板增厚，也可发生秃发及前额部、鼻部的皮角样损害；急性红斑型念珠菌性口炎多见于成年人，常由于广谱抗生素长期应用而致，且大多数患者原患有消耗性疾病，如白血病、营养不良、内分泌紊乱、肿瘤放化疗后等，表现为黏膜充血糜烂及舌背乳头呈团块状萎缩，周围舌苔增厚，也可有假膜，还可伴有口角炎，另外患者常感到味觉丧失、口腔干燥及黏膜灼痛。结合本例的肿瘤放化疗史、临床表现及主观症状，最可能的诊断应为急性红斑型念珠菌性口炎。

24.答案：C

解析:24.白血病牙龈病损的治疗原则以保守治疗为主；出血时局部可用压迫或药物止血；急性白血病可以做轻柔的牙周洁治；也可用3%过氧化氢液清洗牙龈缘，消除炎症。但是一般肿大的牙龈不进行手术或活组织检查，因此本题的正确答案为C。

25.答案：C

解析:25.药物性牙龈增生的发病特点是：牙龈增生常发生于全口牙龈，前牙区较重；增生的牙龈表面可呈分叶状或桑葚状。一般不发生在无牙区，拔牙后增生的牙龈组织可以自行消退，因此本题的正确答案为C。

26.答案：B

解析:26.牙周炎疾病呈静止期和加重期交替出现。静止期特点：炎症反应轻，没有或很少有骨和结缔组织的附着丧失。加重期/活动期：骨和结缔组织的附着丧失，牙周袋加深。加重期可持续数天、数月、数年此后常可自动进入静止期。可见静止期时间较长，而加重期其时间较短。

27.答案：B

解析:27.唾液腺上皮性恶性肿瘤有恶性多形性腺瘤、腺样囊性癌、黏液表皮样癌、腺泡细胞癌、多形性低度恶性腺癌、上皮肌上皮癌、唾液腺导管癌、淋巴上皮癌。而多形性腺瘤属于唾液腺上皮性良性肿瘤，是一种以结构多形性为特征的肿瘤，通常上皮和变异肌上皮成分与黏液、黏液样组织或软骨样组织混合存在，故又称混合瘤。

28.答案：E

解析:28.口腔黏膜变态反应亦称超敏反应。其中I、II、III型变态反应由免疫球蛋白介导，IV型变态反应由淋巴细胞介导。I型变态反应又称反应原型；II型变态反应又称细胞溶解型或细胞毒型；III型变态反应又称免疫复合物型；IV型变态反应又称迟发型。

29.答案：B

解析:29.龋病发病的四联因素是细菌、食物、宿主、时间。是一种以细菌为主的多种因素影响下，牙体硬组织发生慢性进行性破坏的疾病。

30.答案：C

解析:30.咬诊主要用于检查牙隐裂，方法是将小棉签放在疑有隐裂的部位，嘱患者咬紧或咬合，若牙有隐裂则发生疼痛。根尖周炎、牙本质过敏和牙周炎时，咬诊也可以引起疼痛，但这些疾病的主要诊断方法不是咬诊。咬诊与牙髓炎的诊断无关。

31.答案：A

解析:31.全口牙齿磨损严重，牙冠明显变短甚至呈残根时，颌间距离过短可出现关节后压迫症状，导致颞颌关节紊乱病；边缘嵴和发育沟缺损，（牙合）面外形不完整会影响咀嚼功能和（牙合）力的分布，同时出现食物嵌塞，但并非关节紊乱病的主要原因；不均匀磨损遗留高陡牙尖，牙齿在咀嚼过程中受到过大侧方咬合力，造成咬合创伤，形成不良咀嚼习惯，对关节功能有一定影响，但不是主要原因；牙本质过敏更

主要的损害在于刺激牙髓引起牙髓病和根尖周病变；（牙合）力应力集中对牙支持组织损害更大。

32.答案：C

解析:32.银汞合金能传导冷热刺激、电流刺激，所以充填中龋或深龋时要垫底，借以解除对牙髓的不良刺激。

33.答案：B

解析:33.口疮在临床上多见，最常见的是轻型，溃疡为圆形或椭圆形，数目一般较少亦较表浅，故不留瘢痕，若有感染则溃疡扩大且加深，但这种情况少见。重型往往有轻型的病史，多为1～2个大而深的溃疡或同时有1～2个较小的溃疡。病程长，疗效差。疱疹样口疮，溃疡小而数目多，散在分布呈口炎形式。周围黏膜充血，这与疱疹性口炎常难以区别。疱疹性口炎与疱疹样口疮无明显的性别差异。

34.答案：D

解析:34.深龋可疑有牙髓暴露而又不能肯定，或不能确定牙髓状况者，可用氢氧化钙、氧化锌丁香油粘固粉暂时充填，作安抚治疗，观察1～2周，无疼痛等不良反应，再除去上层氧化锌丁香油粘固粉，保留底层，加磷酸锌水门汀垫底后，再行充填。

35.答案：D

解析:35.急性根尖周炎分为两种：（1）急性浆液性根尖周炎可由牙髓炎或咬合创伤等引起，可发生于活髓牙或失活牙上。（2）急性化脓性根尖周炎常由急性浆液性根尖周炎发展而来，也可由慢性根尖周炎急性发作而来。又称为急性化脓性根尖脓肿或急性牙槽脓肿，是临床所见的最严重的牙病之一。

36.答案：D

解析:36.牙齿嵌入型脱位：患牙临床冠变短或消失、可伴有移位、扭转或呈反颌关系，龈沟渗血，叩痛（+++），可伴有牙槽突骨折。学龄期儿童及青少年因年轻好动，同时骨质较为疏松，故高发乳牙及年轻恒牙的嵌入型牙脱位。

37.答案：B

解析:37.在牙发育矿化期，服用的四环素族药物，可被结合到牙组织内，使牙着色。

38.答案：B

解析:38.根尖诱导成形术根管永久充填的指征：无临床症状，包括患牙无明显松动和疼痛，瘘管闭合，根管内药物干燥；X线显示：根尖周病变愈合，牙根继续发育，根管内探查根尖端有钙化组织沉积并将根端闭合时。

39.答案：D

解析:39.隐裂牙为一种细微不易发现的牙齿裂缝，多见于恒磨牙，其次为前磨牙。它可引起牙体、牙髓、根尖周和牙周一系列病变。在怀疑有隐裂的部位涂上碘酒染色，用酒精擦拭，然后进行观察，如果观察到染色的裂纹，可以初步诊断为隐裂牙。局部叩诊疼痛

可以帮助诊断。或者也可以用可疑的牙齿咬牙签，出现短暂的撕裂样疼痛，表示牙已有隐裂。X线检查无明显异常表现。

40.答案：E

解析:40.急性牙周脓肿的治疗。（1）首先控制炎症，迅速改善全身症状并促使脓肿局限化，使用足量的抗生素和止痛剂。口腔含漱剂对局部环境的改善也很有益。（2）脓肿应切开引流，方法有两种：①在脓肿波动区切开引流，如脓肿位于后牙区或前牙舌腭侧，而脓肿偏近龈缘者，可做垂直切口，并用血管钳扩张脓肿，或将脓肿的外壁做部分楔形切除，然后刮除肉芽或坏死组织，冲洗后置入引流条。②通过牙周袋建立引流，除去龈下结石及袋内肉芽，使袋口扩大，冲洗后置入引流条。（3）在牙周袋内局部置药并使其缓慢释放用对牙周袋敏感的药物，如甲硝唑、氯己定、四环素、螺旋霉素等制成棒条或置入聚丙烯类空管纤维内，作为药物载体放入牙周袋内，药物缓慢释放，抑菌杀菌。一般插入药物后疼痛及肿胀均能迅速消退。（4）降低咬合对松动、伸长而不能咬合的牙，应在手指抵住牙齿的情况下，用砂轮快速地磨减（牙合）面工作尖，使病员能够对（牙合）。

（5）在全身炎症适当控制的情况下，选择亚急性牙周脓肿阶段作为牙周手术的适应证，以彻底消除牙周袋是可取的。

41.答案：E

解析:41.根分叉病变是指牙周炎的病变波及多根牙的根分叉区，在该处出现牙周袋、附着丧失和牙槽骨破坏，可发生于任何类型的牙周炎。下颌第一磨牙的发生率最高，上颌前磨牙最低。发生率随年龄增大而上升。本病是牙周炎向深部发展的一个阶段，菌斑微生物是其主要病因。只是由于根分叉区一旦暴露，该处的菌斑控制和牙石的清除十分困难，使病变加速或加重发展，不易控制。

42.答案：D

解析:42.正确答案是创口缝合止血。舌体是血液循环十分丰富的器官，裂伤后出血明显而且容易致口底肿胀或血肿造成上呼吸道梗阻，故最佳处理是创口缝合止血，其余方法，如注射止血针、用纱布块填塞止血、指压患侧颈总动脉、颈外动脉结扎术均不是最有效方法。

43.答案：A

解析:43.氟牙症是牙形成和矿化期摄入过量氟引起的一种釉质矿化不全。考生如果知道0～5岁是牙的形成和矿化期，当地饮水氟浓度在0.5ppm以下属于低氟地区（没有其他氟污染情况），就可以判断出这个12岁男孩虽然迁居高氟地区（1.2ppm）也不会产生氟牙症。

44.答案：C

解析:44.利多卡因还有迅速、安全的抗室性心律失常作用，在治疗各种原因的室性心律失常时效果显著，因而对心律失常病人作为首选的局部麻醉药物。

45.答案：D

解析:45.龈炎没有附着丧失，ABC项错误。牙龈出血，检查见牙石（＋＋），菌斑量多，牙龈红肿明显，附着丧失，X线片表现牙槽骨吸收明显，形成牙周袋，所以诊断为成人牙周炎，D项正确。快速进展性牙周炎进展迅速，与题目10年不符，年龄一般35岁以下，E项错误。

46.答案：B

解析:46.该龋深患牙无任何牙髓症状，应垫底后充填，不需安抚治疗，更不应做牙髓治疗。标准答案为B项，其他选项均为干扰答案。

47.答案：E

解析:47.对于牙齿隐裂的诊断方法是采用碘酊染色的方法。

48.答案：C

解析:48.氟牙症临床表现：（1）是在同一时期萌出的釉质上有白垩色到褐色的斑块。严重者有釉质的实质缺损。临床上常按其轻、中、重度而分为白垩型（轻度）、着色型（中度）和缺损型（重度）三种类型。（2）多见于恒牙，发生在乳牙者甚少，程度亦较轻。这是由于乳牙的发生分别在胚胎期和乳婴期，而胎盘对氟有一定的屏障作用。因此，氟牙症一般均见于恒牙。（3）对摩擦的耐受性差，但对酸蚀的抵抗力强。

49.答案：B

解析:49.1型糖尿病病人有胰岛β细胞破坏，引起胰岛素绝对缺乏，有酮症酸中毒倾向。可发生于任何年龄，但多见于青少年。起病急，代谢紊乱症状明显，病人需注射胰岛素以维持生命：包括免疫介导和特发性两种亚型。

50.答案：D

解析:50.齦谷上皮无角化，有钉突。

51.答案：D

解析:51.齲病是在以细菌为主的多种因素作用下，牙齿硬组织发生的慢性、进行性破坏的一种感染性疾病。

52.答案：C

解析:52.急性牙髓炎剧烈疼痛，疼痛性质具有下列特点：（1）自发性阵发性痛；（2）夜间痛；（3）温度刺激加剧疼痛；（4）疼痛不能自行定位。

53.答案：E

解析:53.深龋：病变进展到牙本质深层，明显的龋洞，腐质多，洞底深、接近髓腔，患牙有明显的遇冷热酸甜刺激敏感症状，也可有食物嵌塞时的短暂疼痛症状，但没有自发性疼痛。

54.答案：C

解析:54.深龋无夜间痛病史。

55.答案：C

解析:55.CPI的意义为社区牙周指数，不仅反映牙周组织的健康情况，也反映牙周的治疗需要情况。

56.答案：E

解析:56.牙髓是位于牙髓腔内的疏松结缔组织，它的血管、淋巴管、神经通过根尖孔与根尖部的牙周组织相连，其主要功能是形成、营养、感觉、防御及修复。

57.答案：B

解析:57.一般情况下，非均质型白斑较均质型白斑的恶变危险性高。白斑的发病部位也与恶变有重要关系，特别是发生在口底、舌腹部以及舌侧缘部位的白斑，被认为是高危险区，其癌变率比其他部位的口腔黏膜白斑都高，应提高警惕，并进行定期的追踪观察。

58.答案：B

解析:58.重型阿弗他溃疡、腺周口疮和良性黏膜类天疱疮由于病损范围波及黏膜下层，且病损时间较长。因此，病变愈合后会形成明显的瘢痕组织。

59.答案：E

解析:59.恒牙迟萌的原因有：乳牙病变、早失、滞留，颅骨锁骨发育不全，先天性甲状腺分泌减少症等全身因素。

60.答案：D

解析:60.患者是否需要牙周手术治疗，应在牙周基础治疗后至少1～3个月时，对其进行全面的牙周检查和必要的X线复查后作出判断和手术方法的选择。

61.答案：E

解析:61.根尖周脓肿切开时要符合一般脓肿切开的原则，如局部具有波动感，不麻醉或表面麻醉，引流等原则。

62.答案：E

解析:62.选择主牙胶尖时应选择与主挫的型号相同，用镊子标记出工作长度，置入根管内，检查其是否能顺利按工作长度达到根尖狭窄部，合适的主牙胶尖在取出时根尖部有回拉阻力，表明主牙胶尖刚好卡在根尖狭窄部。

63.答案：E

解析:63.口腔黏膜的组织结构与皮肤基本形似，由上皮、固有层、黏膜下层构成。

64.答案：C

解析:64.卡介苗是用于结核病的疫苗，由减毒活牛分枝杆菌制备，牛分枝杆菌在特殊的人工培养基上，经数年的传代，丧失对人类的致病能力，但仍保持有足够高的免疫原性，成为可在一定程度上预防结核的疫苗。

65.答案：C

解析:65.上颌骨水平高位骨折时常常伴发脑脊液漏，这时的处理原则应是尽量避免感染由漏口向颅内扩散，故应用抗生素，保持漏口局部的清洁，同时观察脑脊液量及色泽，判断病情的严重程度，在脑脊液停止一定时间后才处理颅骨骨折，故排除ABDE项，进行鼻腔冲洗后有可能导致感染扩散，是很危险的操作，故选C项。

66.答案：E

解析:66.口腔颌面部易发生远处转移的肿瘤主要有：涎腺的腺样囊性癌、黑色素瘤、骨肉瘤、纤维肉瘤等。鳞状细胞癌主要是区域性的淋巴结转移。

67.答案：B

解析:67.倒凹和固位沟不宜做的太深，以避免切割过多的牙本质，一般以0.2mm为宜。

68.答案：A

解析:68.增厚的龈片不能够碍恒牙的萌出，牙体组织可自行生长破龈而出。69.答案：E.龈上洁治术需由专业人员完成。

70.答案：D

解析:70.进行ART时应尽量避免牙髓治疗，D项有可能造成露髓。

71.答案：A

解析:71.由于患儿新牙萌出，边缘锐利，根据其临床表现可诊断为儿童创伤性溃疡（Riga病）。

72.答案：D

解析:72.外伤露髓1天，有牙髓充血（冷测一过性敏感），X线片检查未见根折，20岁患者，说明牙根发育完成，可以用根管治疗。

73.答案：E

解析:73.由上可知：患者有自发痛，夜间痛，放射痛，热测敏感，提示有急性牙髓炎，但是有继发龋，牙髓有深龋就有慢性炎症，只不过最近转为急性，所以诊断为慢性牙髓炎急性发作，E项正确。继发深龋、牙本质过敏无自发痛，AB项错误。可复性牙髓炎的温度测验为一过性敏感，一般是冷测，C项错误。慢性闭锁性牙髓炎无以上疼痛症状，D项错误。

74.答案：A

解析:74.能否发生氟牙症除摄入氟过量外，还取决于过多氟进入人体的时机。氟主要损害釉质发育期牙胚的成釉细胞。因此，过多的氟只有在牙齿发育矿化期进入机体才能发生氟牙症。若在6、7岁之前长期居住在饮水中氟含量高的流行区，则会导致氟牙症。

75.答案：E

解析:75.由于探针无法平行探入疱损周围黏膜下，故无棘细胞层松解或上皮内疱形成，所以水疱是位于上皮内。

76.答案：C

解析:76.慢性龈炎表现为刷牙或咬硬物时牙龈出血，牙龈色鲜红或暗红，龈缘和龈乳头水肿、松软，探诊易出血，无牙槽骨吸收，无牙松动，患者症状与慢性龈缘炎相符；患者无牙槽骨吸收及牙松动，非慢性牙周炎，排除A项；妊娠期龈炎和妊娠相关，患者咬硬物出血一年，排除B项；药物性牙龈增生有特殊药物史，牙龈小球状、分叶状或桑葚状增生，颜色淡粉色，排除D项；白血病牙龈出血不止，龈肿大呈外形

不规则的结节状，颜色暗红或苍白，伴有全身症状，排除E项。

77.答案：C

解析:77.根据病史，根尖有波动感，诊断为黏膜下脓肿，所以应该在局麻下切开排脓，开髓减轻髓腔内的压力。

78.答案：B

解析:78.牙周炎诊断特征包括菌斑、牙石刺激因素存在，牙周袋＞3mm且有牙周附着丧失，牙周袋探诊后出血、牙松动或移位等，本病例均存在以上表现，故诊断为成人牙周炎。

79.答案：D

解析:79.牙周病患牙可以并发逆行性牙髓炎，多是因袋内的细菌及毒素通过根尖孔或侧、副根管逆行进入牙髓，引起根部牙髓的慢性炎症。

80.答案：C

解析:80.我国现行水质标准氟浓度为0.7～1ppm。

81.答案：E

解析:81.角化囊肿主囊的囊壁内可含有微小的子囊或卫星囊，在摘除主囊之后，这些微小囊肿可被留下继续长大形成囊肿。

82.答案：B

解析:82.念珠菌有芽生孢子和假菌丝两种存在形式。

83.答案：D

解析:83.急性龋中有一种类型，其病程进展很快，多数牙齿在短期内同时患龋，包括不易患龋的下前牙，这种类型的龋病称为猛性龋，又称猖獗龋。常见于颌面及颈部接受放射治疗的患者，也称放射性龋。

84.答案：C

解析:84.始基囊肿发生于成釉器发育的早期阶段，与牙的发育有关，属于牙源性囊肿。其他选项均不正确，故本题选C项。

85.答案：D

解析:85.口腔中的主要致龋病菌是变形链球菌，其次为某些乳杆菌和放线菌属。

86.答案：C

解析:86.良性黏膜类天疱疮镜下病变形成上皮基底层下疱，病损部位的上皮全层剥脱，结缔组织表面光滑，胶原纤维水肿，其中有大量淋巴细胞浸润。晚期黏膜固有层纤维结缔组织增生。上皮层内无棘层松解，可与寻常性天疱疮进行区别。

87.答案：D

解析:87.四壁骨袋指的是牙根的四周均为垂直型吸收所形成的骨下袋，虽在颊、舌、近中、远中均有牙槽骨，但与牙根并不贴合。实际上，该支持组织均已破坏，治疗效果很差。

88.答案：B

解析:88.后牙II类洞制备时，鸠尾峡宽度为颊舌牙尖间距离的1/4～1/3，前牙为邻面洞舌方宽度1/3～1/2。

89.答案：B

解析:89.牙周膜愈合是脱位牙再植后最好的。

90.答案：A

解析:90.酸蚀作用主要表现在去除表层玷污釉质、增加釉质表面自由能、活化釉质表层、增加牙表面积、增加表面粗糙度等几个方面。

91.答案：C

解析:91.临床常用的酸蚀剂是30%～50%的磷酸。

92.答案：C

解析:92.根管成形的目的：在根管清理的基础上，进一步清除感染；建立根尖周病灶的引流通道；便于根管内封药，以保证药物的消毒杀菌作用；便于根管充填，使根充严密准确。

93.答案：E

解析:93.治疗乳牙的目的是尽可能保持牙齿的功能，避免过早拔牙；尽可能维持活牙髓；尽可能促进根尖的形成；尽可能防止乳牙过早自行脱落替换。

94.答案：C

解析:94.在龋病发病期间牙菌斑内细菌的比例在不断发生改变，其中变形链球菌、放线菌、乳杆菌和酵母菌数量不断增加，而血链球菌和韦永菌数量减少。

95.答案：E

解析:95.中龋病变的前沿位于牙本质的浅层，牙本质因脱矿而软化，随色素侵入而变色，呈黄褐色。临床检查可以看到或探到明显的龋洞，或在X线照相时发现。患者多有自觉症状，主要表现为在进食冷、热或酸、甜食品时，刺激进入洞内引起一过性敏感症状。

96.答案：D

解析:96.乳牙髓室底常有副根管达根分叉处，当牙髓感染时，易引起根分叉处的骨质破坏。

97.答案：C

解析:97.深龋引起的可复性牙髓炎，采用间接盖髓术时，目前常使用的盖髓剂首选氢氧化钙制剂。

98.答案：D

解析:98.Th2细胞主要分泌IL-4、IL-5、IL-6、IL-10等细胞因子，功能为辅助B细胞增殖、分化，介导体液免疫应答，参与I型超敏反应等。

99.答案：D

解析:99.根据牙内陷的程度从浅到深分别是：畸形舌侧窝、畸形舌侧沟、畸形舌侧尖、牙中牙，所以ABC项错误。釉珠不属于牙内陷。

100.答案：E

解析:100.MHC-I类分子是CD8＋杀伤性T细胞的识别分子，主要识别和提呈内源性抗原肽；MHC～II是CD4＋杀伤性T细胞的识别分子，主要识别和提呈外源性抗原肽。

101.答案：B

解析:101.牙齿II度松动是指牙齿颊舌向及近远中向均有动度，或松动幅度在1～2mm以内。

102.答案：C

解析:102.牙龈炎是指牙齿组织在致病因素的作用下而发生的急、慢性炎症。早期表现即为牙龈出血、红肿、胀痛，继续发展侵犯硬组织，产生牙周炎症。

103.答案：A

解析:103.蝶腭动脉经蝶腭孔入鼻腔并分支到蝶窦和咽顶，然后又分为鼻后外侧动脉和鼻腭动脉，前者分布于鼻腔外侧壁，后者分布于鼻中隔后下部，其末支经切牙孔入口腔。

104.答案：C

解析:104.未经磨耗的年轻恒磨牙，（牙合）面沟嵴清晰，备洞时不易确定洞型的边缘，此时的龋病治疗，最理想的方法是复合树脂充填+窝沟封闭。

105.答案：D

解析:105.由于是纵向冠根联合折裂，舌侧游离，所以不论年龄大小均应拔除。

106.答案：A

解析:106.在管内分支供应下颌骨、下颌磨牙、前磨牙、牙槽突、牙周膜及牙龈。脑膜中动脉起始后经蝶下颌韧带与翼外肌之间上行，经耳颞神经两根之间，

向上穿棘孔进入颅中窝，供应硬脑膜。

107.答案：D

解析:107.牙源性透明细胞癌光镜观察：HE染色切片，见肿瘤为透明细胞和基底样细胞组成，透明细胞为圆形或多边形，细胞界限清晰，有的胞质透明，有的胞质内含细小的嗜酸性颗粒。

108.答案：C

解析:108.患牙为根管治疗牙，无牙髓，制备洞形时也不会对牙髓产生刺激而引起疼痛。

109.答案：C

解析:109.复发性坏死性黏膜腺周围炎（PMNR）又称腺周口疮。本病是复发性口腔溃疡的严重型，其特征为溃疡深大并有瘢痕形成的倾向。本病可能与自身免疫相关。一般不易癌变。

110.答案：B

解析:110.PMN在牙周炎症过程中不仅是重要的防御细胞，而且具有致炎的双重作用。如果PMN对病原刺激物的反应过于激烈，便会对机体产生免疫损伤。PMN在其吞噬细菌的过程中产生和释放的致炎细胞因子也会加重炎症。

111.答案：C

解析:111.急性坏死性龈炎为梭形杆菌和螺旋体感染所致，属于厌氧菌。因此，应首选抗厌氧菌类药物，如甲硝唑或替硝唑等。

112.答案：C

解析:112.牙震荡是由于较轻外力，如在进食时骤然咀嚼硬物所致牙周膜的轻度损伤，通常不伴牙体组织的缺损。临床表现：患牙可有伸长不适感，轻微松动和叩痛；龈缘还可有少量出血，说明牙周膜有损伤。若做牙髓活力测试，其反应不一。一些患牙就诊时，牙髓活力测试无反应，是由牙髓在外伤时血管和神经受损伤所引起的“休克”所致，但6～8周后可出现反应。

113.答案：E

解析:113.引起牙髓疾病的物理因素包括创伤、温度、电流和激光。

114.答案：B

解析:114.重型复发性阿弗他溃疡又称为复发性坏死性黏膜腺周围炎或腺周口疮，为各型中最严重的一型。复发性口疮好发于唇内侧及口角区黏膜。初起时溃疡与轻型复发性阿弗他溃疡相同，但其直径逐渐扩大至12cm，并向深层发展至黏膜腺。溃疡为紫红色或暗红色，边缘不规则，呈瓣状隆起，中央凹陷，似“弹坑”。底不平、微硬、呈小结节状，溃疡周围红晕，局部有剧烈疼痛及可伴局部淋巴结肿大、发热等。

115.答案：D

解析:115.在临床医学研究开始之前，必须要把研究方案提交到伦理委员会进行审查。

116.答案：C

解析:116.牙髓切断术适用于根尖孔未形成，因机械或外伤性因素、龈源性露髓的年轻恒牙。

117.答案：E

解析:117.试验性备洞是指用牙钻磨除牙本质来判断牙髓活力的方法。具体操作是在未麻醉条件下，用牙钻缓慢向牙髓方向磨除釉质和牙本质，若患者感到尖锐的酸痛，则表明牙髓有活力，钻磨时最好不用冷却水，以增加对牙髓的热刺激。

118.答案：E

解析:118.根管治疗预后与根尖周组织破坏之间的关系密切。如果根尖周组织破坏较重，根管治疗的预后差。

119.答案：C

解析:119.口腔黏膜带状疱疹的临床表现是单侧性皮肤一黏膜疱疹，沿三叉神经分支排列，且疼痛明显。可获得较持久的免疫，故一般不会再发。

120.答案：D

解析:120.患慢性龈炎时牙龈的炎症一般局限于游离龈和龈乳头，严重时也可波及附着眼。牙龈的炎症一般以前牙区为主，尤其以下前牙区最为显著，无附着丧失。

121.答案：A

解析:121.龈增生的病理学表现：非菌斑引起的龈增生，其主要组织病理学变化为非炎症性的纤维结缔组织增生，粗大的胶原纤维束类似瘢痕组织结构。内分泌障碍及维生素C缺乏引起的龈增生，可出现胶原纤维水肿、变性及毛细血管增生、扩张、充血等变化。

122.答案：D

解析:122.急性牙龈乳头炎的最佳治疗方案为去除牙石，同时用3%H2O2溶液冲洗。

123.答案：E

解析:123.遗传性牙龈纤维瘤病增生的牙龈可覆盖部

分或整个牙冠，以致妨碍咀嚼，牙齿常因增生的牙龈挤压而发生移位。增生牙龈的颜色正常，组织坚韧，表面光滑，有时也呈颗粒状或小结节状，点彩明显，不易出血。由于牙龈的增厚，有时出现牙齿萌出困难。

124.答案：A

解析:124.发病率某地某时期某人群中发生某病的新病例数 / 相同时期暴露人口数×100%，所以两年内新发生10个龋坏患者，所以发病率为10/50×l00%=20%。

125.答案：E

解析:125.氟对人体的意义：是人体正常代谢所需的微量元素；是促进牙齿健康必需的元素；局部用氟是防龋的重要措施；低氟区儿童出生后即应补充氟元素。

126.答案：C

解析:126.因腮腺导管和面神经上、下颊支的位置关系比较恒定，加之管的外形与面神经的粗细、形态有

所不同，所以腮腺导管常作为寻找面神经颊支的解剖标志。

127.答案：D

解析:127.创伤不能改变牙周组织对菌斑的刺激反应。而其他激素可使牙龈毛细血管扩张，血管通透性增加，炎症细胞和液体渗出增加，加重了牙菌斑所引起的炎症反应。而糖尿病现已被公认为牙周病的危险因素之一。

128.答案：E

解析:128.伴放线放线杆菌致病毒素作用有：产生白细胞毒素，抑制多形核白细胞的趋化功能，产生内毒素，产生成纤维细胞抑制因子等。

129.答案：B

解析:129.Wegener肉芽肿病因不明，发病率每年为0.4/10万人，见于各年龄组，30至50岁为高峰，男性略多。组织学改变为小动脉、小静脉及毛细血管的肉芽肿性炎症及坏死。常有发热，关节肌痛等，同时有以下特点：鼻炎、鼻旁窦炎常是首发症状；继之出

现咳嗽、咯血，肺炎或胸膜炎，X线示肺内结节，薄壁空洞，多发性较单发性更常见，肺浸润可为弥散性或分叶性；局灶性坏死性肾小球炎常较晚些出现。以上特点被称为Wegener肉芽肿三联征。并非艾滋病患者在口腔的表现。

130.答案：B

解析:130.甲亢患者内科治疗可选甲巯咪唑进行治疗。治疗期间应定期复查血常规，以了解是否有骨髓抑制发生。

131.答案：C

解析:131.根面平整术是用比较精细的龈下刮治器械刮除位于牙周袋内根面上的牙石和菌斑，并刮除牙根表面感染和病变的牙骨质，使根面平整光滑，有利于牙周新附着形成的一种治疗方式，最终为创造生物相容的环境。

132.答案：B

解析:132.区别牙龈炎和牙周炎的根本标志是结合上皮是否从釉牙骨质界向根方增殖和迁移形成附着丧

失。

133.答案：D

解析:133.急性牙髓炎的疼痛不能定位，呈放散性，故鉴于不同牙齿所受支配的神经不同，诊断不同神经可鉴别急性牙髓炎的牙位。

134.答案：C

解析:134.牙髓活力测试出现疼痛或酸痛反应，但刺激去除后疼痛立刻消失，表示牙髓敏感，多为可复性牙髓炎的反应。

135.答案：E

解析:135.牙龈肥大是指牙龈的体积增大，是一种牙龈病常见的症状。牙龈肥大根据其致病因素和病理过程而有很多不同的类型。主要表现在牙龈的色、形、质地上的改变。表现为牙龈呈深红或暗红色；牙龈松软发炎，表面光滑；龈缘肥厚；龈乳头呈球状，常覆盖牙冠近牙颈1/3或更多，探之易出血。

136.答案：A

解析:136.肾上腺皮质激素类药物局部注射可治疗腺周口疮，因为该病常侵及黏膜下层与肌层，组织损伤难以修复，而肾上腺皮质激素类药物具有调节局部功能的作用。

137.答案：E

解析:137.长期服用抗癫痫药物（苯妥英钠）、钙通道阻滞剂（硝苯地平、维拉帕米等）和免疫抑制剂（环孢素）可使原来已有炎症的牙龈组织发生纤维性增生，最终引发药物性牙龈增生。

138.答案：C

解析:138.急性牙髓炎的主要表现为剧烈的疼痛，其治疗首先应消除或减轻患者的疼痛。

139.答案：A

解析:139.引起根尖周病的原因很多，主要有细菌感染、物理和化学刺激以及免疫反应等，其中细菌感染是导致根尖周病的主要因素。

140.答案：E

解析:140.边缘性牙龈炎一般局限于游离龈和龈乳头，严重时也可波及附着龈，炎症状况一般与牙颈部和龈沟内的菌斑及结石量有关。

A3型题

141.答案：EDEB

解析:141～144.口腔白斑病好发于颊黏膜咬合线区域，舌部次之，可以分为均质型和非均质型两大类，前者可以表现为斑块状、皱纸状，后者可以表现为颗粒状、疣状、溃疡状，口腔白斑病的发生与吸烟史的长短及吸烟量的多少呈正比关系；白色角化病临床上也可表现为灰白色或白色的斑块，但应不高于或微高于黏膜表面，触之平滑柔软，除去刺激因素后，病损逐渐变薄，最后可完全消退；口腔扁平苔藓有时也可表现为白色斑块，但通常还可在其他部位，如颊、舌、前庭沟、牙龈等处见到不规则的白色网状条纹，也可表现为充血、糜烂、萎缩等，常对称性发生，且病损面积、形状、部位可以发生变化。本例中根据长期大量的吸烟史，病损呈小颗粒状突起，孤立存在且位置固定，最可能的诊断为口腔白斑病。口腔白斑病

的均质型，不仅指病损的颜色、形状一致，而且也包括病损质地均匀一致，平滑不突出于黏膜表面，本例中病损呈小颗粒状突起于黏膜表面，应属于非均质型白斑。口腔白斑病伴有上皮异常增生时，其恶变潜能随上皮异常增生程度的增加而增大，因此对于口腔白斑病应首先进行组织活检，评估是否发生上皮异常增生及发生异常增生的程度。白色水肿可以表现为透明的灰白色光滑的“面纱样”膜，白色海绵状痣可以表现为灰白色水波样皱褶或沟纹，迷脂症可以表现为丛集或散在的淡黄色颗粒，梅毒也可以出现口腔黏膜灰白色斑块，上述表现均与口腔白斑病类似；而淋病则出现口腔黏膜充血、发红，可有糜烂或浅表溃疡，并覆盖有黄白色假膜，假膜易于拭去，呈现出血性创面，与上述疾病的临床表现都不同。

142.答案：CE

解析:145～146.牙龈颜色可以反映牙龈疾病，也可以反映全身疾病，发生病变时可以发生变色，健康的牙龈是粉红色，但是发生急性炎症时，因为血管充血，组织肿胀，表现为鲜红色。严重贫血患者因为血红蛋白低，表现为皮肤黏膜苍白，牙龈颜色发白。

143.答案：CE

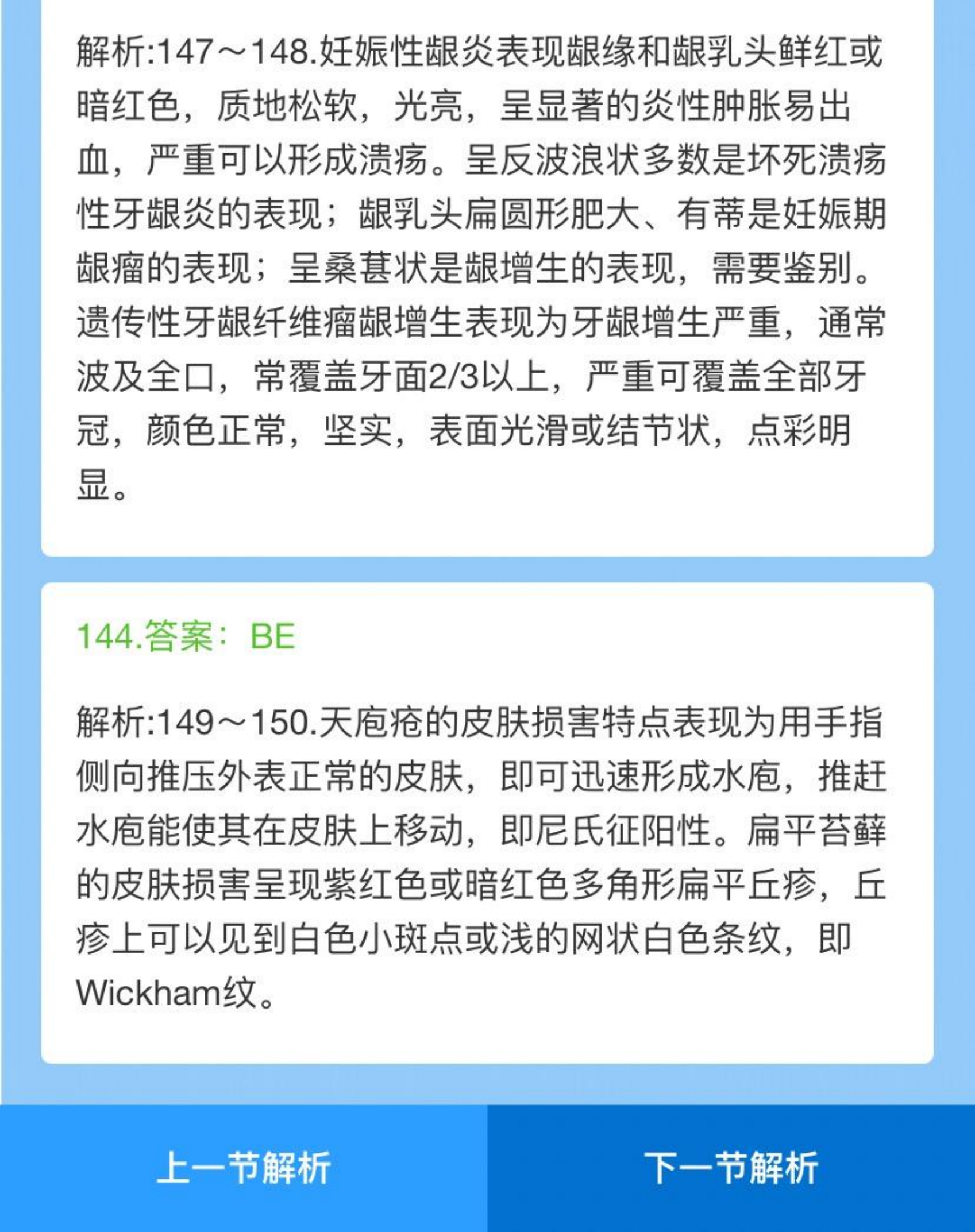

解析:147～148.妊娠性龈炎表现龈缘和龈乳头鲜红或暗红色，质地松软，光亮，呈显著的炎性肿胀易出血，严重可以形成溃疡。呈反波浪状多数是坏死溃疡性牙龈炎的表现；龈乳头扁圆形肥大、有蒂是妊娠期龈瘤的表现；呈桑葚状是龈增生的表现，需要鉴别。遗传性牙龈纤维瘤龈增生表现为牙龈增生严重，通常波及全口，常覆盖牙面2/3以上，严重可覆盖全部牙冠，颜色正常，坚实，表面光滑或结节状，点彩明显。

144.答案：BE

解析:149～150.天疱疮的皮肤损害特点表现为用手指侧向推压外表正常的皮肤，即可迅速形成水疱，推赶水疱能使其在皮肤上移动，即尼氏征阳性。扁平苔藓的皮肤损害呈现紫红色或暗红色多角形扁平丘疹，丘疹上可以见到白色小斑点或浅的网状白色条纹，即Wickham纹。